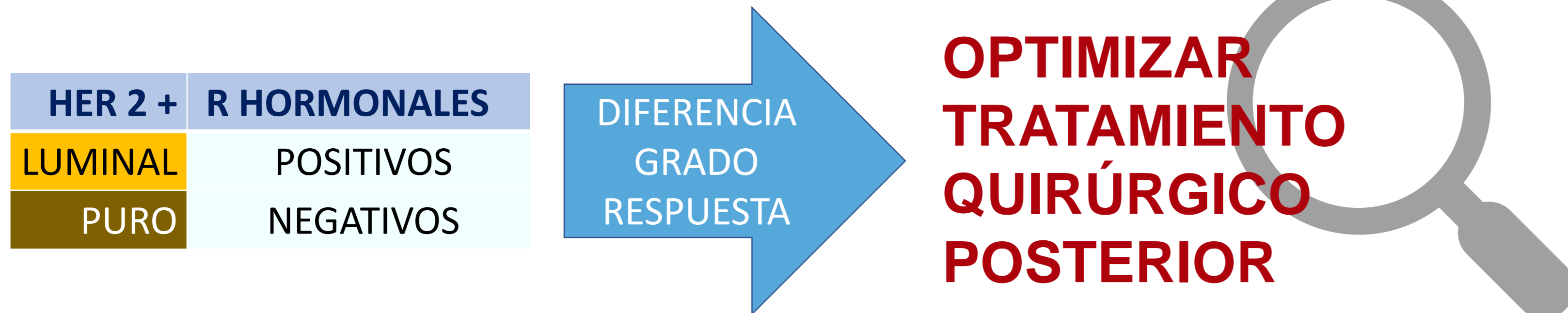


María Lombarte García, Lucía Baeza Serrano, Mafalda Sousa e Faro, Marcos Meléndez Gispert, Laura Yébenes Gregorio, Laura Frías Aldeguer, Covadonga Martí Álvarez, José Ignacio Sánchez Méndez.



Hospital Universitario La Paz
Hospital Carlos III Hospital Cantoblanco



La mayoría de los cánceres de mama Her 2 positivos con axila clínicamente positiva reciben terapia sistémica primaria (TSP), y tienen una buena respuesta global a la misma tanto en el tumor principal como en la axila.

En la práctica se distinguen dos subgrupos según sean los receptores hormonales positivos (CM triple positivos) o negativos (CM Her2 puro), entre los que existen diferencias en cuanto al grado de respuesta, lo que sería de gran interés conocer si queremos optimizar el tratamiento quirúrgico posterior.

Material y Método

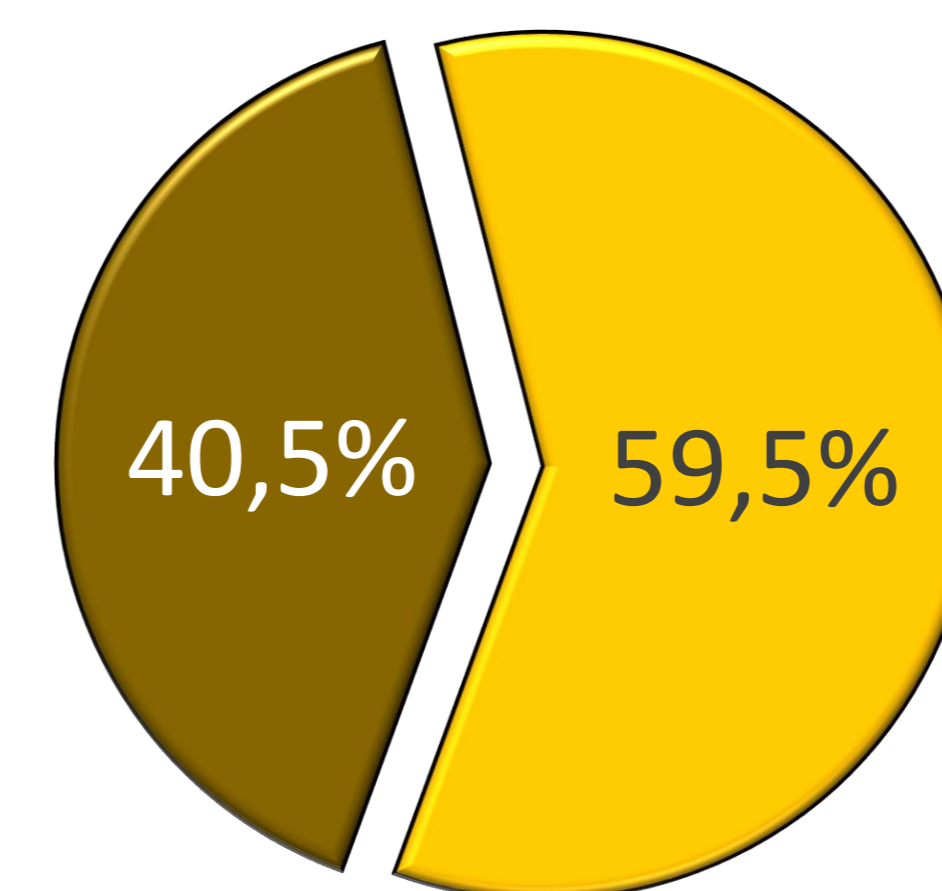
Estudio retrospectivo observacional a partir de los datos disponibles de los casos atendidos en nuestra Unidad Multidisciplinar de Patología Mamaria, Recogemos y analizamos cuál ha sido la respuesta a la TSP (Antraciclinas / Taxanos / Trastuzumab) en aquellas pacientes con CM Her2 (tanto puro como luminal), con axila positiva (detectada mediante ecografía axilar y PAAF), a las que se les ha realizado cirugía sobre la mama, y linfadenectomía axilar, entre 2010 y 2017. La respuesta a la TSP se evaluó mediante los criterios de Miller-Payne.

- ✓ CÁNCER DE MAMA HER2 PURO O LUMINAL
- ✓ AXILA POSITIVA (ECO + PAAF)
- ✓ CIRUGÍA MAMA Y LINFADENECTOMÍA AXILAR
- ✓ CRITERIOS MILLER-PAYNE

Resultados

84 pacientes

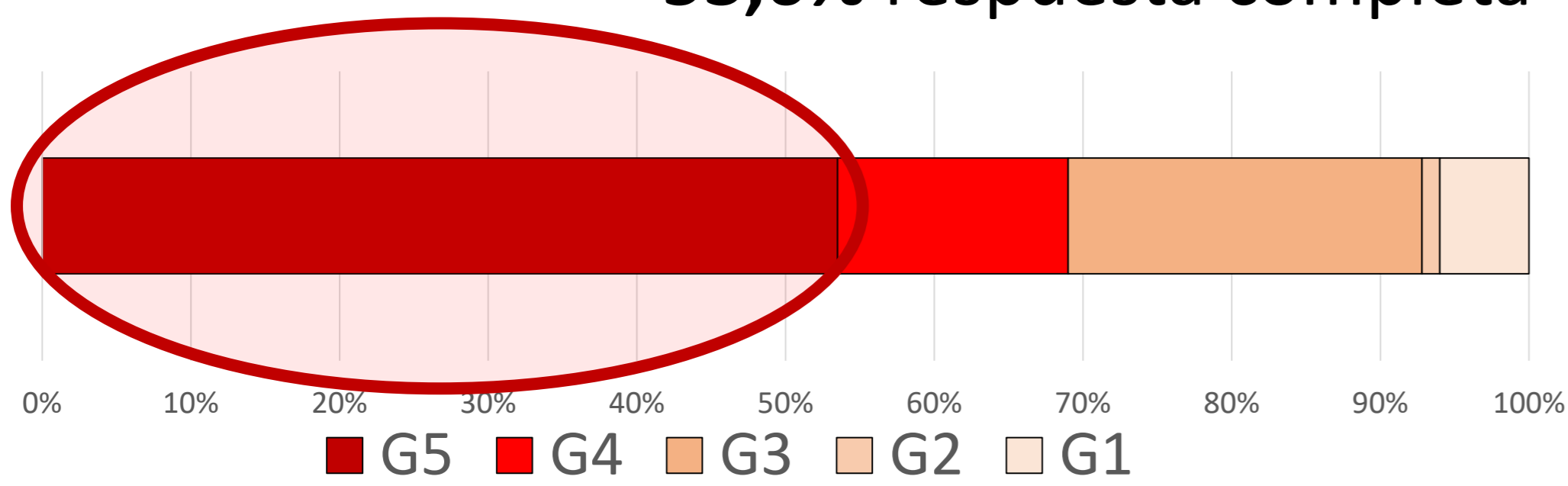
- Edad media: 50,69 (± 12,9) años
- Tipo histológico: - Ductal Infiltrante 92,9%
- Otros 7,1%
- Grado Histológico: - G1: 4,1%
- G2-G3: 95,9%
- Tamaño tumoral medio: 38,8 (± 21,5) mm



Her 2
Luminal B Her 2

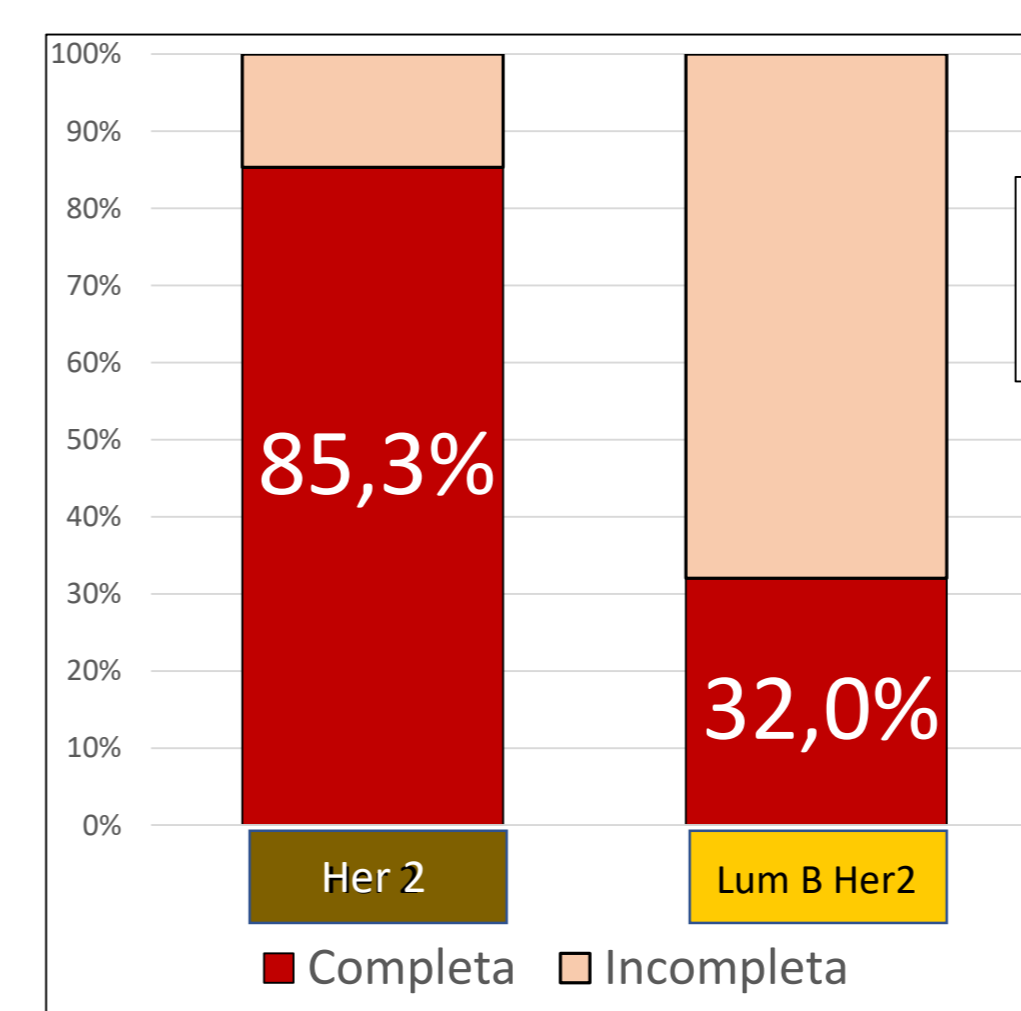
Respuesta a TSP

53,6% respuesta completa

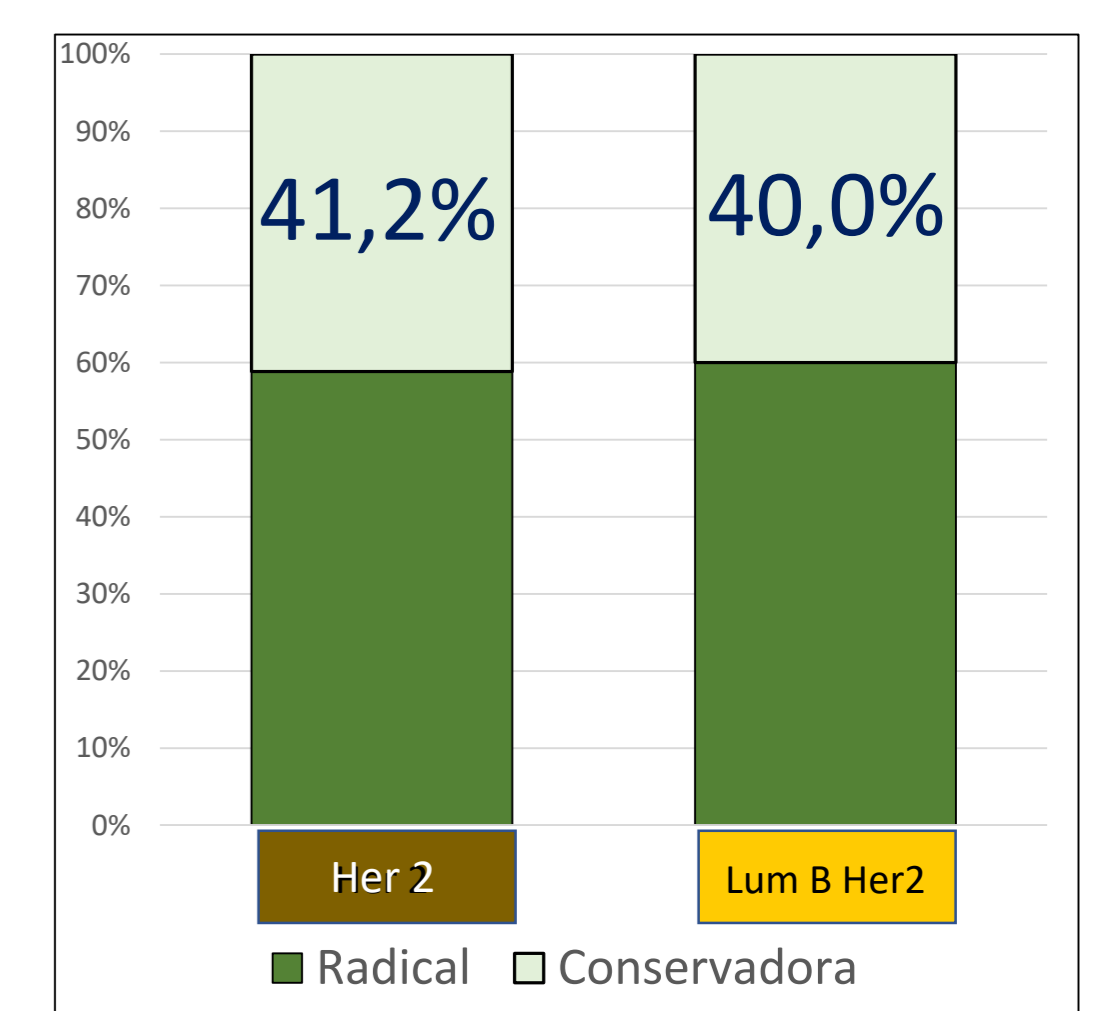


Mama

según Fenotipo

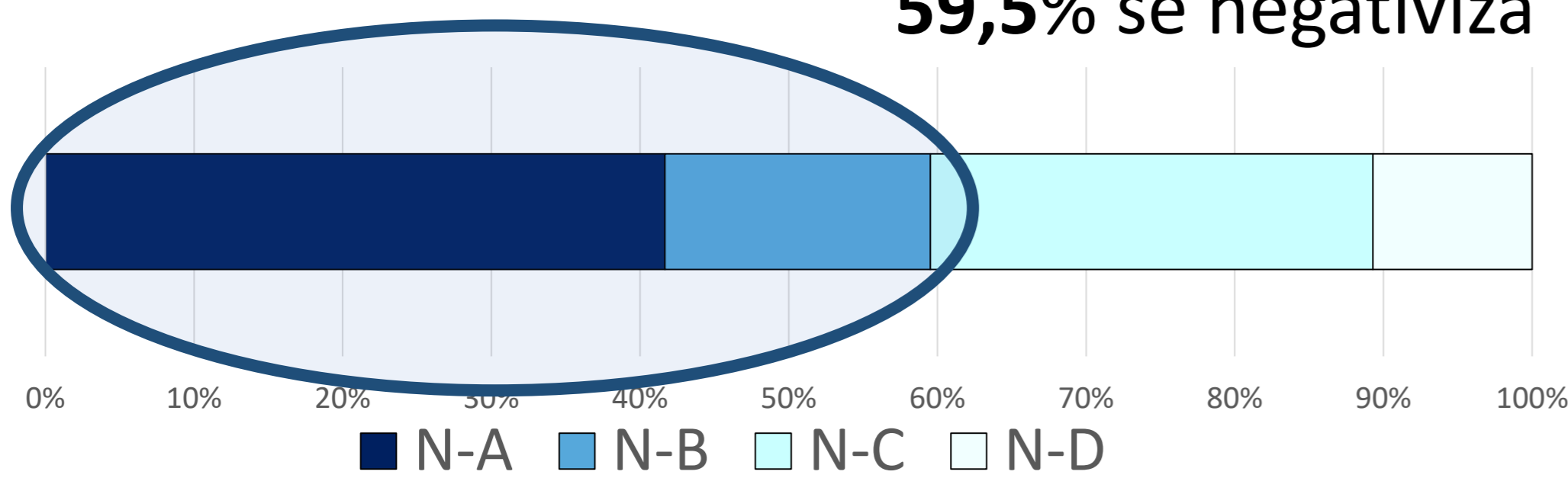


Cirugía

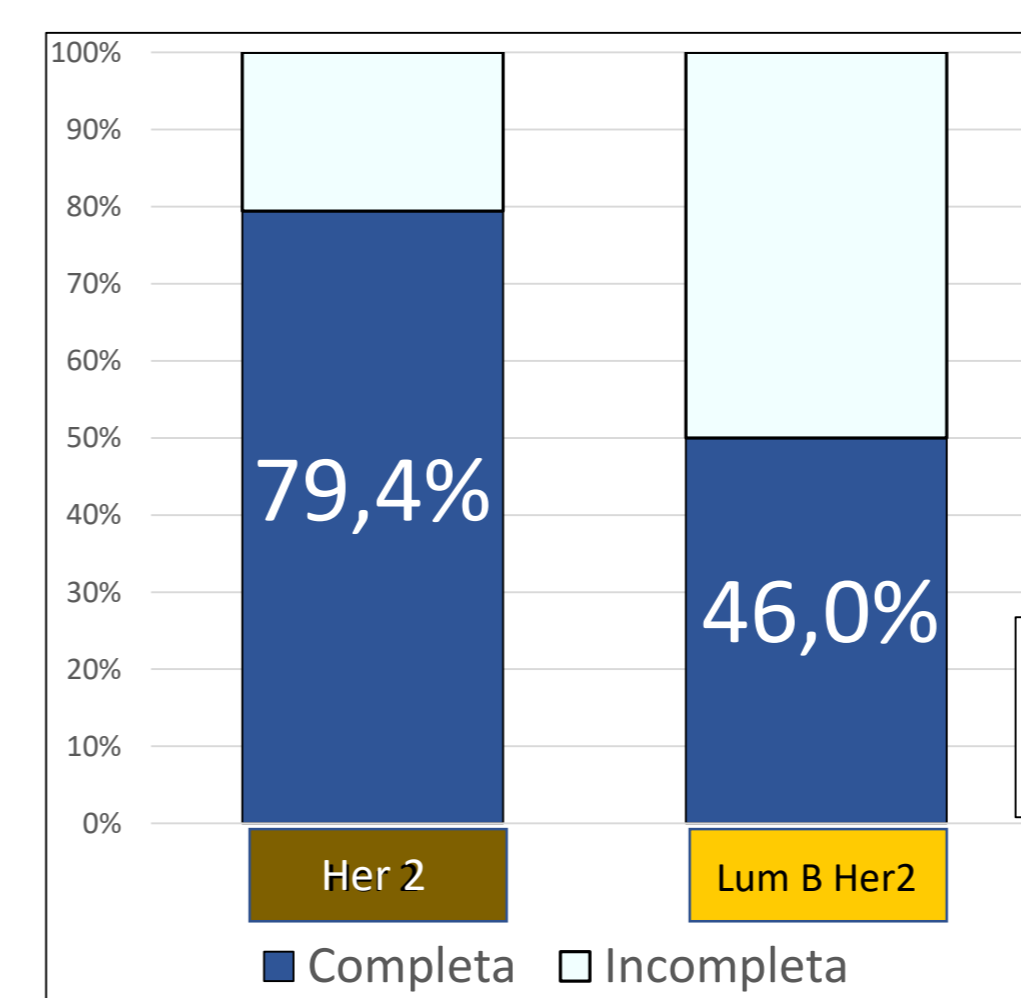


Global

59,5% se negativiza



Axila



ESTAS DIFERENCIAS NO SE TRASLADAN AL TIPO DE CIRUGÍA

Conclusiones

1. Los cánceres de mama fenotipo Her 2 puro responden a la Terapia Sistémica Primaria significativamente mejor que los Luminal B Her 2, tanto en mama como en axila.
2. Esta diferencia **no** se traslada al tipo de cirugía que realizamos.